

# Evolução funcional após discectomia endoscópica lombar, uma avaliação mais precoce de 32 casos\*

## *Functional Evolution after Percutaneous Endoscopic Lumbar Discectomy, an Earlier Evaluation of 32 Cases*

Bruno César Aprile<sup>1</sup>  Marcelo Campos Moraes Amato<sup>2</sup> Cézar Augusto de Oliveira<sup>1</sup>

<sup>1</sup> Departamento de Coluna, Clínica SOU, São Paulo, SP, Brasil

<sup>2</sup> Departamento de Coluna, Instituto Amato, São Paulo, SP, Brasil

**Endereço para correspondência** Bruno César Aprile, MD, Clínica SOU, R. Arcipreste Andrade 727, cj 145, Ipiranga, São Paulo, SP, Brasil CEP 04268-020 (e-mail: dr.brunoaprile@gmail.com).

Rev Bras Ortop

### Resumo

**Objetivo** Determinar o tempo de alta hospitalar e o período de melhora funcional e da dor dos pacientes submetidos a discectomia endoscópica percutânea lombar (DEPL).

**Métodos** Avaliação retrospectiva do tempo de internação e dos questionários escala visual análoga (EVA), índice de incapacidade Oswestry (IIO), e Roland-Morris de 32 pacientes submetidos a DEPL nos períodos pré-operatório e com 2 dias, e 1, 2, 4, 6, e 12 semanas pós-operatórias.

**Resultados** Todos os pacientes receberam alta em menos de 6 horas houve melhora estatística entre o período pré-operatório e 2 dias pós-operatório, sendo o valor médio do questionário EVA axial de 6,63 para 3,31, do EVA irradiado de 6,66 para 2,75, do IIO de 44,59% para 33,17% e do Roland-Morris de 14,03 para 10,34. Tal diferença apresentou melhora progressiva até 12 semanas em todos os questionários. O IIO atingiu valores de incapacidade mínima (19,39%) com 6 semanas de avaliação.

**Conclusão** Todos os 32 pacientes receberam alta hospitalar em até 6 horas. Houve melhora significativa dos sintomas funcionais e de dor já com 48 horas, apresentando ainda melhora adicional significativa e progressiva até o 3° mês.

### Palavras-chave

- ▶ coluna vertebral
- ▶ deslocamento do disco intervertebral
- ▶ avaliação de resultados (cuidados de saúde)
- ▶ endoscopia

### Abstract

**Objective** To determine time period for hospital discharge and pain and function improvement in patients submitted to percutaneous endoscopic lumbar discectomy (PELD).

**Methods** Retrospective evaluation of length of stay and visual analog scale (VAS), Oswestry disability index (ODI), and Roland-Morris questionnaire results in 32 patients undergoing PELD at the preoperative period and at 2 days and 1, 2, 4, 6 and 12 postoperative weeks.

**Results** All patients were discharged in less than 6 hours. There was a statistically significant improvement between the results obtained before the procedure and 2 days

\* Trabalho desenvolvido na Clínica SOU e no Instituto Amato, São Paulo, SP, Brasil.

**Keywords**

- ▶ vertebral spine
- ▶ intervertebral disc dislocation
- ▶ outcome evaluation (healthcare)
- ▶ endoscopy

postsurgery: the mean VAS for axial pain went from 6.63 to 3.31, the VAS for irradiated pain went from 6.66 to 2.75, the Oswestry score went from 44.59 to 33.17%, and the Roland-Morris score went from 14.03 to 10.34. This difference progressively improved up to 12 weeks in all questionnaires. Regarding the Oswestry score, minimum disability values (19.39%) were observed at 6 weeks.

**Conclusion** All 32 patients were discharged within 6 hours. Pain and function improved significantly after 48 hours, with further significant and progressive improvement until the 3<sup>rd</sup> month.

**Introdução**

O tratamento padrão para hérnia discal lombar sintomática sem instabilidade é a descompressão por microdiscectomia lombar (MDL).<sup>1</sup> Buscando uma menor agressão aos tecidos, foram desenvolvidas outras técnicas, tais como a discectomia endoscópica percutânea lombar (DEPL), sobre a qual foram conduzidos estudos que mostram evidência equiparando sua segurança e efetividade a médio e longo prazo em relação à MDL.<sup>2-4</sup> Ainda não há consenso ou comprovação científica definitiva de superioridade ou não desta técnica sobre a MDL. Quando comparados os desfechos primários (melhora da dor, incidência de complicações e resultados funcionais) a médio e longo prazo (6 meses e mais de 2 anos), há estudos com resultados similares<sup>5,6</sup> e outros demonstrando superioridade da DEPL sobre a MDL, tanto nos desfechos primários<sup>7-9</sup> quanto nos secundários (tempo de cirurgia, de internação, e volume de sangramento).<sup>10,11</sup> Apoiados em estudos com avaliação inicial mais precoce,<sup>12,13</sup> elaboramos um protocolo de avaliação dos pacientes com início muito mais precoce do que a grande maioria dos estudos publicados sobre DEPL, iniciando 48 horas após a cirurgia, enquanto a primeira avaliação habitualmente se dá entre 4 a 6 semanas. Uma vez que a técnica já apresenta literatura comprovando sua segurança e eficácia a médio e longo prazos,<sup>14-18</sup> buscamos entender quando realmente se inicia a melhora clínica, o que pode ser um fator determinante na escolha entre técnicas cirúrgicas até então similares em seus resultados.

**Materiais e Métodos**

Avaliamos retrospectivamente os dados coletados prospectivamente de 32 pacientes submetidos consecutivamente a DEPL. Todos apresentavam hérnia discal lombar única, sintomática por mais de 3 meses, com ou sem radiculopatia, e com falha do tratamento conservador. Todos foram submetidos a cirurgias eletivas, por via interlaminar ou transforaminal (nos casos com discopatias em topografia foraminal) e foram operados em clínicas e hospitais privados ou conveniados, em São Paulo, SP, entre 2014 e 2017, sendo submetidos a analgesia pós-operatória com nimesulida 100 mg de 12/12 horas por 7 dias, dipirona 1 grama de 8/8 horas por 10 dias e cloridrato de tramadol 50 mg até de 8/8 horas conforme a necessidade.

Foram excluídos pacientes com espondilolistese, cirurgias prévias lombares, e estenose de canal medular.

Além do momento de alta hospitalar, avaliamos os questionários escala visual análoga (EVA) (axial e irradiado), índice de incapacidade Oswestry (IIO), e Roland-Morris, que foram registrados no pré-operatório, com 2 dias, e com 1, 2, 4, 6, e 12 semanas de pós-operatório.

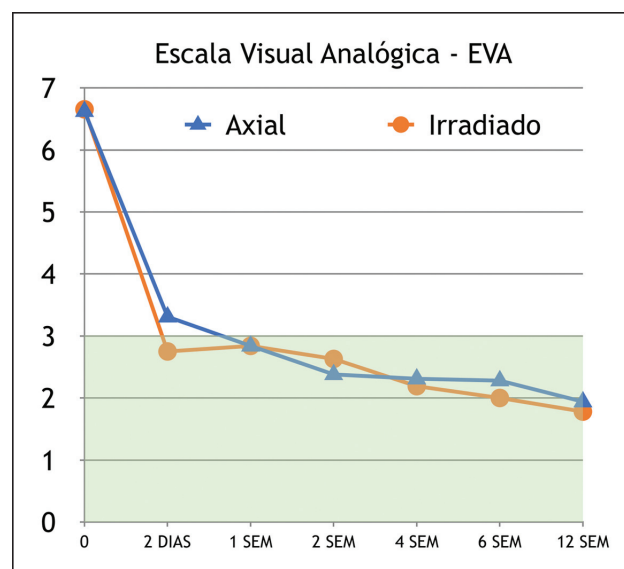
O trabalho teve a aprovação do comitê de ética da instituição sob o número CAAE 90766918.8.0000.5449.

**Resultados**

Incluímos 21 homens e 11 mulheres ( $N = 32$ ) com idade entre 22 e 71 anos (média de 39,8 anos). Os resultados médios de cada questionário estão representados nas **Figuras 1, 2 e 3** e na **Tabela 1**.

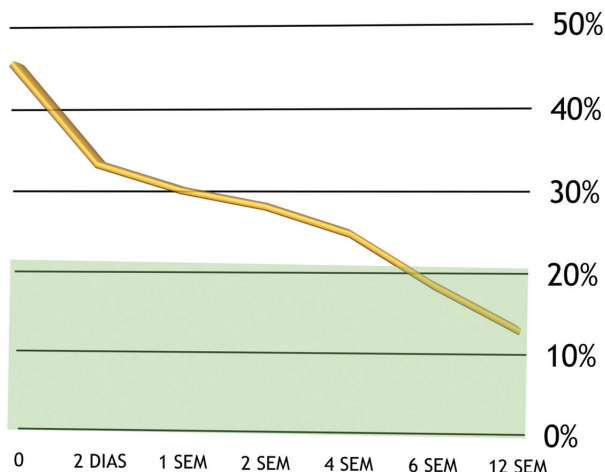
A média dos resultados apresentou redução estatisticamente significativa já entre o pré-operatório e o pós-operatório de 2 dias, com EVA axial variando de 6,63 para 3,31; EVA irradiado de 6,66 para 2,75; IIO de 44,59 para 33,17%; e Roland-Morris de 14,03 para 10,34. Tal diferença apresentou melhora progressiva até 12 semanas de pós-operatório. O IIO atingiu valores de incapacidade mínima (19,39%) com 6 semanas.

Na comparação entre 2 dias e 12 semanas, a média dos resultados apresentou redução estatisticamente significativa no EVA axial, que variou de 3,31 para 1,94; IIO de 33,17% para 14,31%, e Roland-Morris de 10,34 para 3,97; somente o



**Fig. 1** Escala visual análoga.

## OSWESTRY



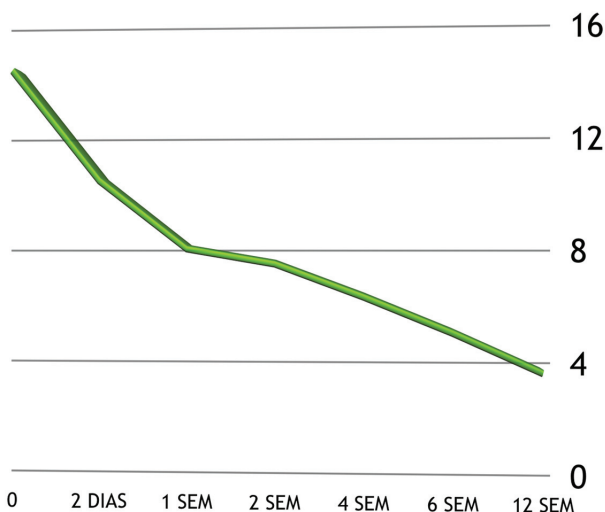
**Fig. 2** Questionário Oswestry.

questionário EVA irradiado não apresentou diferença estatística nesse período, com variação de 2,75 para 1,78.

Todos os pacientes receberam alta em até 6 horas. Não houve reinternação ou cirurgia complementar. Dois pacientes (6,45%) apresentaram reherniação discal sem déficit neurológico; ambos decidiram por tratamento conservador, com melhora progressiva.

Não houve casos de sangramento significativo, lesão dural, ou déficit neurológico motor. Houve um caso (3,13%) de cefaleia ortostática sem lesão dural identificada durante o procedimento, com resolução em 6 semanas, sem fístula ou

## ROLAND MORRIS



**Fig. 3** Questionário Roland-Morris.

**Tabela 1** Valores médios dos questionários aplicados

	EVA AXIAL	EVA IRRADIADO	Oswestry	Roland-Morris
0	6.63	6.66	44.59	14.03
2 DIAS	3.31	2.75	33.17	10.34
1 SEMANA	2.84	2.84	30.22	8.06
2 SEMANAS	2.38	2.63	28.38	7.56
4 SEMANAS	2.31	2.19	25.31	6.47
6 SEMANAS	2.28	2	19.39	5.28
12 SEMANAS	1.94	1.78	14.31	3.97

coleção liquórica. Houve um caso (3,13%) de disestesia no dermatomo operado, resolvida em 3 semanas com medicação e fisioterapia.

Para análise estatística dos resultados, utilizamos o software Minitab 18.1 (Minitab, Inc., State College, PA, USA) com análise de variância em modelo linear generalizado, e foram realizadas comparações pareadas de Tukey na variável tempo. O agrupamento foi feito utilizando o método de Tukey e índice de confiança de 95%.

## Discussão

Entre as cirurgias minimamente invasivas da coluna, a DEPL apresenta vantagens como a possibilidade de realização sob anestesia local, preservação das estruturas paraespinhais, e dor pós-operatória mínima.<sup>19</sup> Apesar destas características favorecerem alta precoce e recuperação mais rápida, os estudos anteriores iniciavam suas avaliações apenas após 4 ou 6 semanas da cirurgia, perdendo a chance de avaliar se haveria melhora dos sintomas antes desse prazo, um dos reais benefícios do método.<sup>14-18</sup>

A melhora observada no presente estudo, comparando-se o pré-operatório com pós-operatório de 12 semanas tanto nos questionários de dor quanto nos questionários funcionais é compatível com as séries descritas na literatura.<sup>19,20</sup> Choi et al.<sup>4</sup> mostraram melhora dos parâmetros a partir do 1º mês. No entanto, é inédita a confirmação da redução significativa dos valores dos questionários de dor e funcionais desde o pós-operatório de 2 dias, demonstrando assim uma melhora ainda mais precoce dos sintomas com a DEPL.

Na revisão da literatura de Birkenmaier et al.,<sup>11</sup> os autores consideraram apenas a última avaliação funcional, com 2 anos ou mais de seguimento. Outros autores<sup>17</sup> não especificam o momento em que os questionários foram respondidos. Portanto, apesar de existirem trabalhos demonstrando a superioridade da DEPL em relação a MDL nos quesitos menor lesão tecidual,<sup>7</sup> melhora mais expressiva da dor e menor índice de complicações,<sup>8</sup> menor tempo operatório, e maior preservação de altura discal<sup>18,21</sup>; ainda não está estabelecido em qual momento os pacientes apresentam melhora da dor e nem qual o tempo necessário para alta hospitalar, com resultados conflitantes nos trabalhos publicados. Com este trabalho confirmamos que a melhora na DEPL é mais precoce do que os estudos geralmente demonstram.

A melhora mais precoce se deu nos questionários de dor, e só depois nos funcionais, podendo ser resultado do receio pós-operatório, tanto dos pacientes como dos médicos, em retornar às atividades habituais, pelo risco de reherniação discal.

A alta hospitalar observada em menos de 6 horas para 100% dos casos é dado condizente com a descrição da técnica de DEPL como uma cirurgia ambulatorial. A maioria dos trabalhos descreve a alta como precoce, mas falha em não quantificar o momento exato da alta hospitalar. Lee et al.,<sup>19</sup> em 2009, descreveram uma série de 25 pacientes submetidos a DEPL cuja permanência hospitalar média foi de 0,9 dia, enquanto que outras séries apresentaram alta mais tardia do que a da nossa série.<sup>22</sup> A literatura mostra taxas de 0 a 11,1%<sup>23</sup> de recorrência e até 20,9% de necessidade de reoperação,<sup>4</sup> e nossa série mostrou condizentes 6,45% de recorrência, com 0% de reoperação

## Conclusões

Todos os 32 pacientes desta série receberam alta hospitalar em até 6 horas do término do procedimento. Os pacientes apresentam melhora significativa dos sintomas funcionais e de dor já com 48 horas de pós-operatório. A melhora algica e funcional apresentou melhora adicional até as 12 semanas de pós-operatório. Na presente série, houve melhora funcional e da dor mais precoce do que a descrita na literatura para os pacientes submetidos a DEPL

### Conflito de Interesses

Os autores declaram não haver conflito de interesses.

## Referências

- Botelho RV, Canto FT, Carvalho MV, et al. Diretrizes Clínicas na Saúde Suplementar - Hérnia de disco Lombar no Adulto: Tratamento Cirúrgico. São Paulo: Sociedade Brasileira de Ortopedia e Traumatologia e Sociedade Brasileira de Neurocirurgia; 2011
- Peng CWB, Yeo W, Tan SB. Percutaneous endoscopic lumbar discectomy: clinical and quality of life outcomes with a minimum 2 year follow-up. *J Orthop Surg Res* 2009;4:20
- Ruetten S, Komp M, Merk H, Godolias G. Full-endoscopic interlaminar and transforaminal lumbar discectomy versus conventional microsurgical technique: a prospective, randomized, controlled study. *Spine* 2008;33(09):931-939
- Choi KC, Kim JS, Park CK. Percutaneous Endoscopic Lumbar Discectomy as an Alternative to Open Lumbar Microdiscectomy for Large Lumbar Disc Herniation. *Pain Physician* 2016;19(02):E291-E300
- Phan K, Xu J, Schultz K, et al. Full-endoscopic versus micro-endoscopic and open discectomy: A systematic review and meta-analysis of outcomes and complications. *Clin Neurol Neurosurg* 2017;154(01):1-12
- Ruan W, Feng F, Liu Z, Xie J, Cai L, Ping A. Comparison of percutaneous endoscopic lumbar discectomy versus open lumbar microdiscectomy for lumbar disc herniation: A meta-analysis. *Int J Surg* 2016;31:86-92
- Pan L, Zhang P, Yin Q. Comparison of tissue damages caused by endoscopic lumbar discectomy and traditional lumbar discectomy: a randomised controlled trial. *Int J Surg* 2014;12(05):534-537
- Feng F, Xu Q, Yan F, et al. Comparison of 7 Surgical Interventions for Lumbar Disc Herniation: A Network Meta-analysis. *Pain Physician* 2017;20(06):E863-E871
- Ahn SS, Kim SH, Kim DW, Lee BH. Comparison of Outcomes of Percutaneous Endoscopic Lumbar Discectomy and Open Lumbar Microdiscectomy for Young Adults: A Retrospective Matched Cohort Study. *World Neurosurg* 2016;86:250-258
- Li X, Han Y, Di Z, et al. Percutaneous endoscopic lumbar discectomy for lumbar disc herniation. *J Clin Neurosci* 2016;33:19-27
- Birkenmaier C, Komp M, Leu HF, Wegener B, Ruetten S. The current state of endoscopic disc surgery: review of controlled studies comparing full-endoscopic procedures for disc herniations to standard procedures. *Pain Physician* 2013;16(04):335-344
- Casimiro M. Short-Term Outcome Comparison Between Full-Endoscopic Interlaminar Approach and Open Minimally Invasive Microsurgical Technique for Treatment of Lumbar Disc Herniation. *World Neurosurg* 2017;108:894-900.e1
- Li M, Yang H, Yang Q. Full-Endoscopic Technique Discectomy Versus Microendoscopic Discectomy for the Surgical Treatment of Lumbar Disc Herniation. *Pain Physician* 2015;18(04):359-363
- Kapetanakis S, Giannopoulou E, Charitoudis G, Kazakos K. Health-related quality of life (HRQoL) following transforaminal percutaneous endoscopic discectomy (TPED) for lumbar disc herniation: A prospective cohort study - early results. *J Back Musculoskeletal Rehabil* 2017;30(06):1311-1317
- Chen HT, Tsai CH, Chao SC, et al. Endoscopic discectomy of L5-S1 disc herniation via an interlaminar approach: Prospective controlled study under local and general anesthesia. *Surg Neurol Int* 2011;2:93
- Porchet F, Bartanusz V, Kleinstueck FS, et al. Microdiscectomy compared with standard discectomy: an old problem revisited with new outcome measures within the framework of a spine surgical registry. *Eur Spine J* 2009;18(Suppl 3):360-366
- Li XC, Zhong CF, Deng GB, Liang RW, Huang CM. Full-Endoscopic Procedures Versus Traditional Discectomy Surgery for Discectomy: A Systematic Review and Meta-analysis of Current Global Clinical Trials. *Pain Physician* 2016;19(03):103-118
- Markovic M, Zivkovic N, Ruetten S, Ozdemir S, Goethel D. Full-endoscopic interlaminar versus microsurgical operations in lumbar compressive lesions surgery: prospective randomized trial of overall 570 patients. *J Pain Relief* 2017;6(06):1-7
- Lee DY, Shim CS, Ahn Y, Choi YG, Kim HJ, Lee SH. Comparison of percutaneous endoscopic lumbar discectomy and open lumbar microdiscectomy for recurrent disc herniation. *J Korean Neurosurg Soc* 2009;46(06):515-521
- Ruetten S, Komp M, Merk H, Godolias G. Full-endoscopic cervical posterior foraminotomy for the operation of lateral disc herniations using 5.9-mm endoscopes: a prospective, randomized, controlled study. *Spine* 2008;33(09):940-948
- Lee SH, Chung SE, Ahn Y, Kim TH, Park JY, Shin SW. Comparative radiologic evaluation of percutaneous endoscopic lumbar discectomy and open microdiscectomy: a matched cohort analysis. *Mt Sinai J Med* 2006;73(05):795-801
- Righesso O, Falavigna A, Avanzi O. Comparison of open discectomy with microendoscopic discectomy in lumbar disc herniations: results of a randomized controlled trial. *Neurosurgery* 2007;61(03):545-549, discussion 549
- Matsumoto M, Watanabe K, Hosogane N, et al. Recurrence of lumbar disc herniation after microendoscopic discectomy. *J Neurol Surg A Cent Eur Neurosurg* 2013;74(04):222-227
- Tenenbaum S, Arzi H, Herman A, et al. Percutaneous posterolateral transforaminal endoscopic discectomy: clinical outcome, complications, and learning curve evaluation. *Surg Technol Int* 2011;21:278-283